




Revista Colombiana de Ortopedia y Traumatología

www.elsevier.es/rccot



ORIGINAL

Pie equino varo congénito no tratado en el paciente escolar, adolescente y adulto. Revisión de conceptos actuales



Diego Fernando Ortiz–Montoya^{a,*}, Augusto Posada^b,
María del Pilar Quesada-Aguilar^c, Julio Ricardo García^d, Jose Antonio Morcuende^e
y Monica Paschoal Nogueira^f

^a Ortopedista Infantil Universidad Javeriana/Instituto Roosevelt, Docente de ortopedia infantil Instituto Roosevelt, Hospital Clínica San Rafael, Miembro Clínica Ponseti Instituto Roosevelt

^b Ortopedista Universidad del Bosque, jefe servicio ortopedia clínica infantil Colsubsidio

^c Ortopedista Instituto de Postgraduación Médica Carlos Chagas, Rio de Janeiro (Bra). Coordinadora servicio ortopedia H. Federico Lleras Acosta

^d Ortopedista Infantil Universidad Javeriana/Instituto Roosevelt

^e Ortopedista Infantil, Departamento de cirugía ortopédica y rehabilitación clínicas y Hospitales, Universidad de Iowa, Iowa City, Estados Unidos

^f Ortopedista Infantil, Departamento de Salud pública de Sao Paulo. Hospital do Servidor Publico Estadual. Sao Paulo, Brasil

Recibido el 19 de octubre de 2020; aceptado el 21 de diciembre de 2020

Disponible en Internet el 9 de febrero de 2021

PALABRAS CLAVE

Pie equino varo
aducto congénito;
Tratamiento;
Yesos;
Manipulaciones;
Adulto;
Escolar;
Transferencia tibial
anterior;
No quirúrgico;
Recidiva

Resumen En las últimas décadas, el Método de Ponseti (MP) se convirtió en el estándar de oro para el manejo del pie equino varo congénito (PEVC). Aunque en los pacientes recién nacidos es indiscutible, la implementación de este método en pacientes mayores ha sido más lenta debido a los escasos protocolos que los soportan, la dificultad del seguimiento que impide un tratamiento oportuno, originando además de la deformidad y la limitación en la marcha, zonas extensas de presión que hace más difícil su tratamiento. En esta revisión se expone la importancia de este método para el manejo de pacientes con PEVC no tratado en edad de caminar, como tratamiento definitivo o en su defecto como parte del tratamiento de esta deformidad y el futuro del MP para que sea asequible a todos los recién nacidos y no haya necesidad de promulgar una técnica para el tratamiento de esta patología en pacientes mayores.

Nivel de Evidencia: IV.

© 2021 Sociedad Colombiana de Ortopedia y Traumatología. Publicado por Elsevier España, S.L.U. Todos los derechos reservados.

* Autor para correspondencia.

Correo electrónico: diegortiz1@hotmail.com (D.F. Ortiz–Montoya).

KEYWORDS

Clubfoot deformity;
 Idiopathic clubfoot;
 Adult;
 Neglected;
 Talipes;
 Adolescent;
 Congenital;
 Ponseti method;
 Tibialis anterior
 tendón transfer;
 Preschool;
 School;
 Acquired;
 Manipulation;
 Flat-top talus;
 Outcome;
 Nonoperative;
 Children;
 Older;
 Residual;
 Relapsed;
 Equinovarus

Untreated congenital clubfoot in school, adolescent and adult patients. Current concepts review

Abstract In the last decades, Ponseti's Method (PM) has become the gold standard for the treatment of clubfoot. Although in the new born patients is indisputable, the implementation of this method in older patients has been slower due to the small amount of protocols that supports it and the difficulty of follow ups, which limits a timely treatment, creating in addition to the deformity and the limitation in the gait, extensive areas of pressure that makes their treatment more difficult. Therefore, in this revision the intention is to display the importance of this method for the non treated clubfoot in patients of walking age, as it's definitive treatment, or alternatively, as part of it's treatment, and in the future of PM making it accessible to all new borns, avoiding the need to perform such technique for the treatment of this pathology in older patients.

Evidence Level: IV.

© 2021 Sociedad Colombiana de Ortopedia y Traumatología. Published by Elsevier España, S.L.U.

All rights reserved.

El MP fue descrito originalmente para la corrección de PEVC en los primeros años de vida. Debido al éxito de la técnica basada en la histiogénesis por distracción¹⁻⁶ apoyados por un yeso inguinopédico que hace las veces de tutor circular de 360 grados, facilita la capacidad del pie para moverse debajo del astrágalo y poder reducir las articulaciones del retropié, mediopié y antepié; debido a que en los países en vía de desarrollo, los especialistas que manejan el MP se encontraron con la necesidad de tratar esta patología en pacientes de mayor edad, se extendió esta técnica a pacientes adultos. Actualmente, este método se recomienda a todo paciente con pie equino varo congénito no tratado después de la edad de caminar como manejo definitivo o complementario, logrando una reducción funcional de la extremidad, teniendo en cuenta que muchas veces se debe contemporizar con una relación articular radiológica no tan anatómica⁷⁻¹⁰

Debido a la marcha patológica que presentan los pacientes con pie equino varo no tratado en edad de caminar, se describen cambios en la piel caracterizados por higromas (fig. 1) zonas de presión (fig. 2) que deben ser considerados en el sistema de puntuación por su complejidad¹¹⁻¹⁸; alteraciones del tejido osteoarticular y ligamentario, asociado a la dificultad para el calzado. La complejidad para acceder a un sistema de salud por limitaciones económicas y de transporte o la posibilidad de usar esta deformidad en beneficio económico para la mendicidad, perpetua esta patología sumado a la dificultad biológica de los tejidos blandos y óseos, volviéndose un reto para el sistema de salud y para el ortopedista el tratamiento adecuado de esta patología en este grupo de edad.

Siendo viable en este grupo de pacientes el tratamiento de yesos seriados con MP y posterior tenotomía percutánea del Aquiles vs liberación posterior de la articulación tibio

talar y sub talar, alargamiento del Aquiles mas transferencia de tibial anterior, como ejemplo de esto, se muestran las imágenes de tres pacientes de 14, 15, 16 y 19 años que se logró una corrección funcional luego de un promedio de 10 yesos con MP, tenotomía percutánea del Aquiles y transferencia de tibial anterior a 3 cuña (Casos 1-2-3-4).

La aplicación de yesos en este tipo de pacientes debe ser muy detallada concentrando la atención en la cabeza del talo, del primer metatarsiano y la fascia plantar, para corregir simultáneamente el cavo que usualmente presentan, debe haber una presión bien distribuida para que haya un moldeado uniforme y así evitar las zonas de presión¹⁹⁻²⁵.

El numero de yesos para lograr una corrección adecuada es mayor, aunque la velocidad de corrección muchas veces no se correlaciona con la deformidad como en la figura 3 donde con 5 yesos en un paciente con PEVC de 14 años ya el pie había logrado una corrección ideal para llevarlo a tratamiento quirúrgico.

Se deben realizar las inmovilizaciones idealmente inguinopédica a 90 grados para una elongación adecuada de los tejidos blandos posteriores y mediales aunque, teniendo presente de no realizar posiciones extremas que ocasionen lesión musculotendinosa o zonas de presión que retarden el tratamiento, el retiro del yeso debe realizarse el mismo día, con ejercicios para movilizar la rodilla, hidratar la piel y realizar inmediatamente la nueva inmovilización, la abducción necesaria del pie debe ser la suficiente para que desaparezca la cabeza del talo, reduzca la articulación calcáneo cuboidea con el pie recto y el talón haya corregido el varo, esta acomodación del calcáneo permite la mejoría del equino para poderlo llevar a un tratamiento quirúrgico, teniendo siempre en cuenta que la dorsiflexión forzada del pie puede originar un aplanamiento del talo que originaría una lesión iatrogénica; el cambio de yeso debe ser semanal

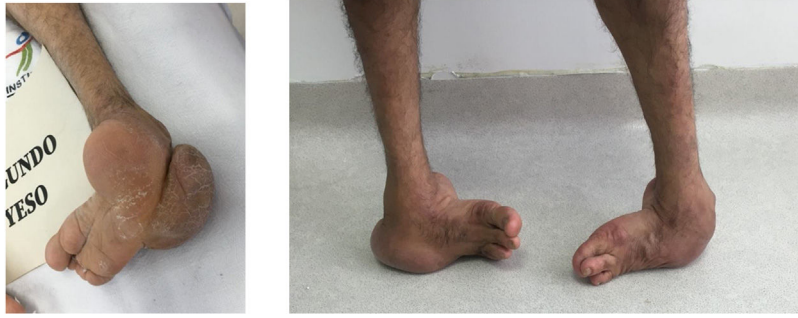

Figura 1 paciente de 66 años con PEVC bilateral sin tratamiento con higroma dorsal por apoyo patológico.

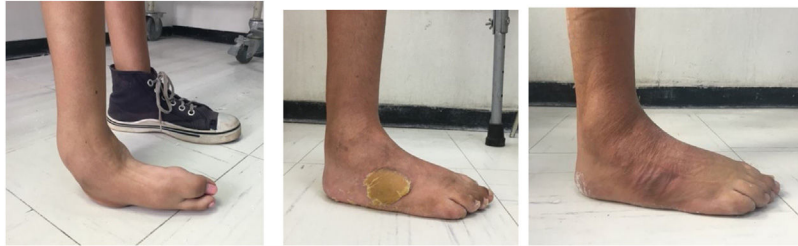

Figura 2 paciente de 19 años con pie equino varo derecho manejado con MP, tenotomía del Aquiles y transferencia de tibial anterior a 3 cuña, donde se observa zona de presión en región lateral del dorso del pie y reabsorción de la misma en un espacio de 3 meses luego de la cirugía.

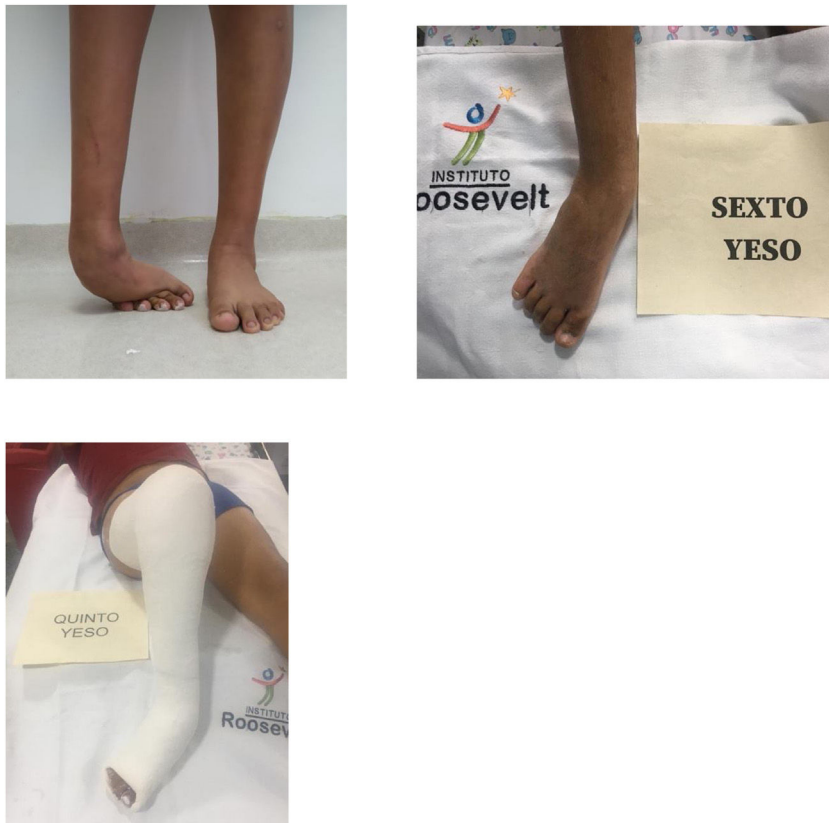

Figura 3 paciente de 14 años con PEVC derecho sin tratamiento, manejado con MP quien se logro corrección al sexto yeso, realizándose cirugía con tenotomía percutánea del Aquiles y transferencia del tibial anterior a 3 cuña.

para controlar la evolución de la corrección y monitorizar el estado de la piel y así evitar zonas de presión, se debe instruir al paciente en fortalecimiento de la cintura pélvica para una rehabilitación precoz; cuando se empieza a lograr una corrección de las deformidades con los yesos, se puede disminuir la flexión de la rodilla a 30 grados cubriéndolos con yesos acrílicos o alternar con yesos suropedicos permitiendo el apoyo parcial con muletas para evitar la osteoporosis y el riesgo de fractura patológicas.

La tenotomía del tendón de Aquiles en niños es un procedimiento seguro que remodela fácilmente, mientras que en adultos el límite de edad para este procedimiento no está bien definido y el Aquiles puede no ser la única estructura retraída, pudiendo obligar a una liberación de la articulación tibio-talar para lograr una corrección completa del equino.

La transferencia completa del tibial anterior está siempre indicada en pacientes mayores de 4 años hacia la 3ª cuña, favoreciendo un ferulaje interno y así evitar las fuerzas deformantes en supinación, siempre que se haya terminado la corrección con los yesos seriados; se debe evitar la transferencia del tibial anterior al cuboide para prevenir una deformidad residual en valgo y eversion²⁶⁻³².

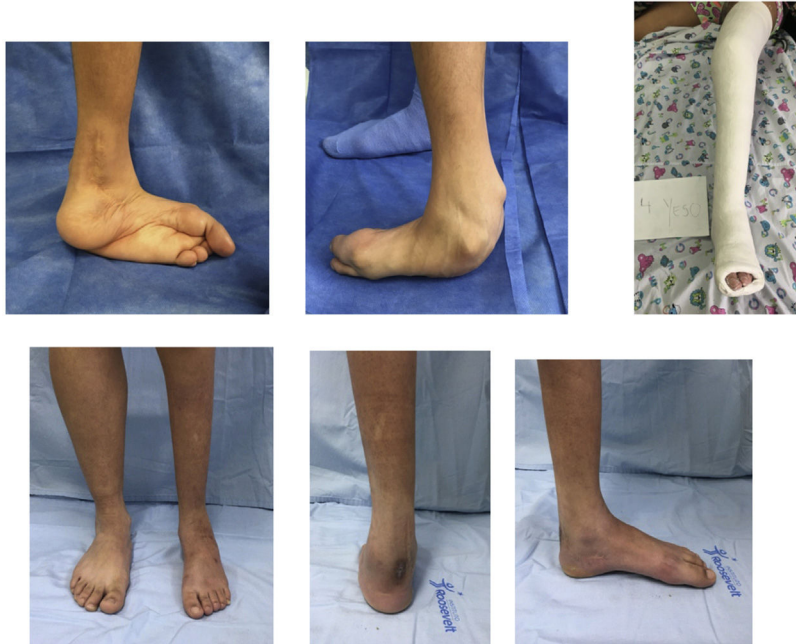El manejo social de la familia, la adaptación de estos pacientes en su etapa prepuberal o puberal debe ser de suma importancia para poder asegurar la adherencia al tratamiento, una integración con la vida escolar puede hacer más llevadera la secuencia de los yesos y el manejo postquirúrgico, una rehabilitación integral de toda la extremidad por parte de fisioterapia que incluya, arcos de movilidad, fortalecimiento muscular y rehabilitación de la marcha, nos llevaría a un patrón de marcha cerca de lo normal. La

posibilidad de tratamiento con liberaciones mediales y/o tutor externo, sobretodo en pacientes adultos en este tipo de pies puede estar presente, pero como se mencionó antes con un abordaje quirúrgico menor y por ende con menor riesgo de complicaciones³³⁻⁴¹.

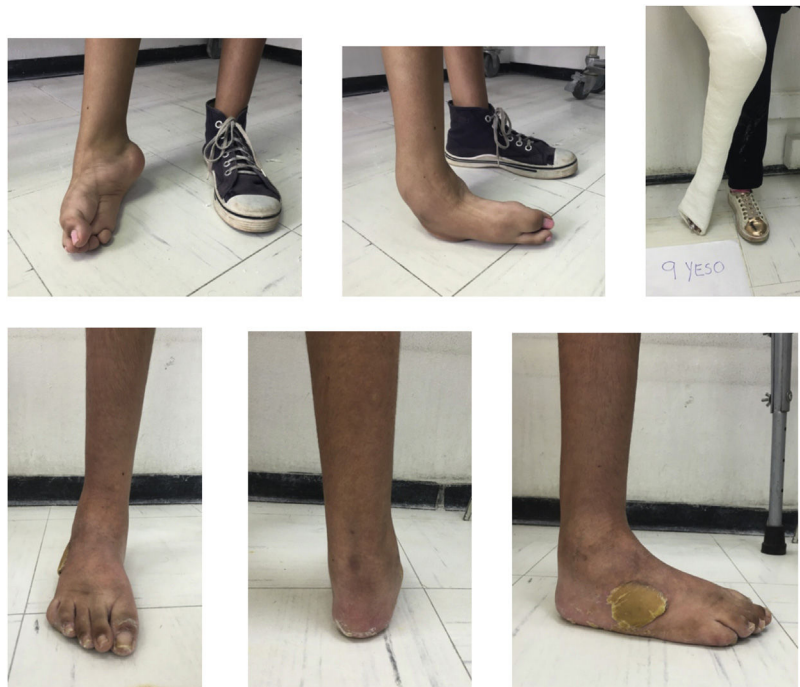Además de los pacientes no tratados en edad de caminar, están los recaídos que se caracterizan por tratamiento previo con el MP donde se encuentran una amplia gama de alteraciones usualmente benignas, posterior al tratamiento con el MP⁴²⁻⁴⁵, frecuentemente por una técnica inadecuada en el método, la falta de adherencia a la férula abductora o un deficiente seguimiento por parte de la familia, presentando un 6% de recaídas luego de los 5 años hasta los once años según Morcuende et al⁴⁶; encontrándose pies con equino leve o plantígrados con persistencia del aducto, varo del retropié, pérdida de la relación talocalcánea y talo navicular, supinación dinámica del ante pie debida a la medialización recurrente o residual del navicular con respecto al astrágalo, favoreciendo además la hiperactividad de tibial anterior; permitiendo usualmente el tratamiento con nueva serie de yesos con el MP para recuperar la corrección y posterior tenotomía percutánea versus liberación posterior tibio talar según el equino y la edad, sumado a la transferencia del tibial anterior a la tercera cuña, con inmovilización inguinopédica por 6 semanas y posteriormente un plan de rehabilitación para fortalecimiento de la dorsiflexión y entrenamiento en marcha. Sin necesidad de ortesis externas ni zapatos ortopédicos postquirúrgicos, debido al ferulaje interno transmitido por la transferencia del tibial anterior, además es importante contar con el soporte familiar, debido a la logística que debe haber en el transcurso del tratamiento⁴⁷⁻⁵⁰.



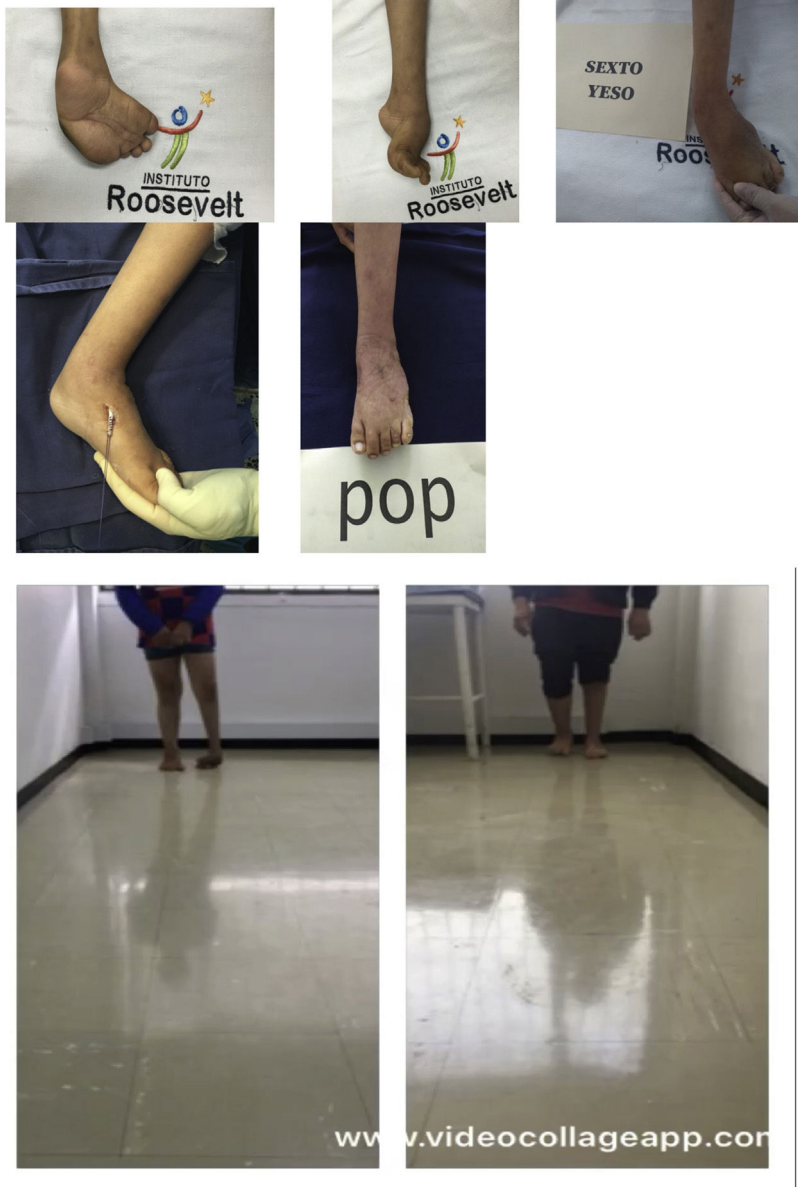
Caso 1: paciente 16 años, con PEVC izquierdo no tratado manejado con MP, 10 yesos y posterior tenotomía de Aquiles mas transferencia de tibial anterior



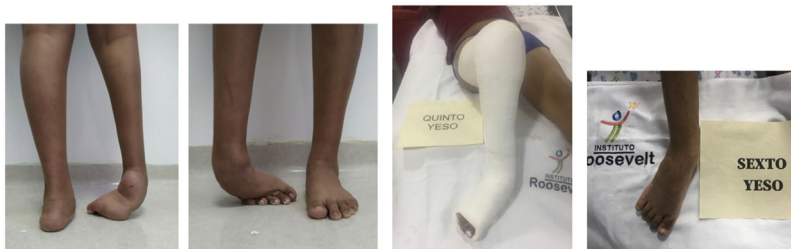Caso 1: paciente de 16 años, con pie equino varo izquierdo no tratado manejado con MP, 10 yesos y posterior tenotomía de Aquiles mas transferencia de tibial anterior



Caso 2: Paciente 19 años con PEVC derecho, no tratado en manejo con MP, 10 yesos, tenotomía de Aquiles, transferencia de tibial anterior



Caso 3: paciente de 16 años indígena con PEVC no tratado en manejo con MP, 6 yesos, tenotomía de Aquiles y transferencia de tibial anterior



Caso 4: paciente de 14 años con PEVC derecho no tratado en manejo con MP, 6 yesos, tenotomía de Aquiles y transferencia de tibial anterior



Caso 4: paciente 14 años, con PEVC derecho no tratado manejado con MP, 6 yesos y posterior tenotomía de Aquiles mas transferencia de tibial anterior

El futuro es apuntar a que con la instauración de las clínicas Ponseti, apoyados por programas nacionales coordinados, se logre una sociedad libre de PEVC posterior a la edad de inicio de la marcha, que permitan obviar estos protocolos en adultos. Se debe realizar estudios multicéntricos en pacientes adultos estableciendo protocolos para la inmovilización seriada de las extremidades apoyados por medicina interna, para evitar riesgo de complicaciones secundarias en la edad adulta, como la trombosis venosa y el riesgo de osteoporosis por desuso, la estandarización del manejo quirúrgico en el paciente adulto y además se recomienda el entrenamiento formal de este método a los cirujanos de pie de adultos para concientizarlos de las bondades de este tratamiento.

Fuentes de financiación

Recursos propios de los autores.

Conflicto de interés

Ninguno de los autores refiere algún conflicto de interés.

Referencias

1. Ippolito E, Fraracci L, Farsetti P, Caterini R, Di Mario M. The influence of treatment on the pathology of club foot CT study at maturity. *J Bone Joint Surg. Br.* 2004;86-B:574-80.
2. Graf AN, Kuo KN, Kurapati NT, Krzak JJ, Hassani S, Angela K, Caudill AK, Flanagan A, Harris GF, Smith PA. A Long-term

- Follow-up of Young Adults With Idiopathic Clubfoot: Does Foot Morphology Relate to Pain? *J Pediatr Orthop.* 2019;39:527-33.
3. Ponseti IV, El-Khoury GY, Ippolito E, Weinstein SL. A Radiographic Study of Skeletal Deformities in Treated Clubfeet. *Clin Orthop Relat Res.* 1981;180:30-42.
4. Ochoa-del-Portillo G. Pie equino varo congenito idiopático. (Primera Parte). *Rev Col Ortop y Traum.* 1996;10:27-50.
5. Ochoa-del-Portillo G. Pie equino varo congenito idiopático. (Segunda Parte) *Rev Col Ortop y Traum.* 1996;10:112-40.
6. Hosking SW, Scott W. A study of the anatomy and biomechanics of the ankle region in normal and club feet (talipes equino varus) of infants. *J. Anat.* 1982;134:227-36.
7. Nogueira M. Treatment of clubfoot after walking age, chapter in preparation, personal communication. July 2020.
8. Zide JA, Myerson M. The Overcorrected Clubfoot in the Adult: Evaluation and Management—Topical Review. *Foot & Ankle International.* 2013;34:1312-8.
9. Burger D, Aiyer A, Myerson S. Evaluation and Surgical Management of the Overcorrected Clubfoot Deformity in the Adult Patient. *Foot Ankle Clin N Am.* 2015;20:587-99.
10. Khan SA, Kumar A. Ponseti's manipulation in neglected clubfoot in children more than 7 years of age: a prospective evaluation of 25 feet with long-term follow-up. *Journal of Pediatr Orthop B.* 2010;19:385-9.
11. Lourenco AF, Morcuende JA. Correction of neglected idiopathic clubfoot by the Ponseti method. *J Bone Joint Surg Br.* 2007;89-B:378-81.
12. Ramin Haj Zargar Bashia, Taghi Baghdadia, Mehdi Ramezan Shirazia, Reza Abdia, Hossein, Aslanib. Modified Ponseti method of treatment for correction of neglected clubfoot in older children and adolescents – a preliminary report. *J Pediatr Orthop B.* 2016;25:99-103.
13. Ferraz G, Stefani KC, Haje D, de P, Nogueira MP. The Ponseti method in children with clubfoot after

- walking age. Systematic review and metanalysis of observational studies. *PLOS ONE*. 2018;13:1–15, <http://dx.doi.org/10.1371/journal.pone.0207153>.
14. Brodsky JW. The Adult Sequelae of Treated Congenital Clubfoot. *Foot Ankle Clin N Am*. 2010;15:287–96.
 15. Lui TH. Case report: correction of neglected club foot deformity by arthroscopic assisted triple arthrodesis. *Arch Orthop Trauma Surg*. 2010;130:1007–11.
 16. Frischhut B, Stöckl B, Landauer F, Krismer M, Menardi G. Foot Deformities in Adolescents and Young Adults with Spina Bifida. *J Pediatr Orthop Part B*. 2000;9:161–9.
 17. Ramseier LE, Shoengjer R, Vienne P, Espinosa N. Treatment of late recurring idiopathic clubfoot deformity in adults. *Acta Orthop Belg*. 2007;73:641–7.
 18. Menz HB, Dufour AB, Riskowski JL, Hillstrom HJ, Hannan MT. Foot Posture, Foot Function and low back pain: The Framingham Foot Study. *Rheumatology (Oxford)*. 2013;52:2275–82, <http://dx.doi.org/10.1093/rheumatology/ket298>.
 19. Ponseti IV, Smoley EU. Congenital Club Foot: The Results of Treatment. *J Bone Joint Surg Am*. 1963;(45):261–344. Reprinted *Clin Orthop Relat Res*. 2009;467:1133–45.
 20. Lasebikan OA, Anikwe IA, Onyemaechi NO, Chukwujindu ED, Nwadinigwe CU, Omoke NI. Ponseti clubfoot management method: Initial experience with 273 clubfeet treated in a clubfoot clinic of a Nigerian regional orthopedic hospital. *Niger J Clin Pract*. 2019;22:1266–70.
 21. Radler C. The Ponseti method for the treatment of congenital club foot: review of the current literature and treatment recommendations. *International Orthopaedics (SICOT)*. 2013;37:1747–53.
 22. Laaveg SJ, Ponseti IV. Long -term Results of Treatment of Congenital Club Foot. *J Bone Joint Surg Am*. 1980;62-A:23–31.
 23. Ippolito E, Farsetti P, Caterini R, Tudisco C. Long-Term Comparative Results in Patients with Congenital Clubfoot Treated with Two Different Protocols. *J Bone Joint Surg Am*. 2003;85-A:1286–97.
 24. Ošťádal M, Chomiak J, Dungal P, Frydrychová M, Burian M. Comparison of the short-term and long-term results of the Ponseti method in the treatment of idiopathic pes equinovarus. *International Orthopaedics (SICOT)*. 2013;37:1821–5.
 25. Cooper DM, Dietz FR. Treatment of Idiopathic Club-foot. A Thirty-Year Follow-Up Note. *J Bone Joint Surg Am*. 1995;77-A:1477–89.
 26. Bibbo C, Jaglan SS. Tendon Transfers for Equinovarus Deformity in Adults and Children. *Foot Ankle Clin N Am*. 2011;16:401–18.
 27. Mulhern JL, Protzman NM, Brigido SA. Tibialis Anterior Tendon Transfer. *Clin Podiatr Med Surg*. 2016;33:41–53.
 28. Adegbehingbe OO, Oginni LM, Ogundele OJ, Ariyibi AL, Abiola PO, Ojo OD. Ponseti Clubfoot Management: Changing Surgical Trends in Nigeria. *Iowa Orthop J*. 2010;30:7–14.
 29. Eidelman M, Kotlarsky P, Herzenberg JE. Treatment of relapsed, residual and neglected clubfoot: adjunctive surgery. *J Child Orthop*. 2019;13:293–303.
 30. Isyar M, Cakmak S, Mahirogullari M, Keklickci K, Ekinci MB, Rodop O. What is the fate of clubfoot patients treated by posteromedial release. *Arch Orthop Trauma Surg*. 2015;135:789–94, <http://dx.doi.org/10.1007/s00402-015-2213-y>.
 31. Symenonidis P, Christodoulou A, Mareti E, Eleftherochorinou A, Gkourani S, Mbeslikas T, Kyrkos J. Patient-Based Long-Term Results of the Surgical Treatment of Congenital Talipes Equinovarus. *Foot&Ankle Specialist*. 2016;9:258–64.
 32. Van der Steen MC, Andrei PA, Van-Rietbergen B, Ito K, Besse-laar AT. Quantifying joint stiffness in clubfoot patients. *Clinical Biomechanics*. 2018;60:185–90.
 33. Morcuende JA, Dolan LA, Dietz FD, Ponseti IV. Radical Reduction in the Rate of Extensive Corrective Surgery for Clubfoot Using the Ponseti Method. *Pediatrics*. 2004;113:376–80, <http://dx.doi.org/10.1542/peds.113.2.376>.
 34. Smith P, Kuo KN, Graf AN, Krzak JJ, Flanagan A, Hassani S, Caudill AK, Dietz F, Morcuende J, Harris GF. Long-term Results of Comprehensive Clubfoot Release Versus the Ponseti Method: Which Is Better? *Clin Orthop Relat Res*. 2014;472:1281–90.
 35. Orhan-Akinci O, Akalin Y. Medium-term results of single-stage posteromedial release and triple arthrodesis in treatment of neglected clubfoot deformity in adults. *Acta Orthop Traumatol Turc*. 2015;49:175–83.
 36. Zhang T, Rei-Banna G, Frick S. Arthrodesis of the foot or Ankle in Adult Patients with Congenital Clubfoot. *Cureus*. 2019;11, <http://dx.doi.org/10.7759/cureus.6505>. E 6505.
 37. Hsu LP, Dias LS, Swaroop VT. Long-Term Retrospective Study of Patients with Idiopathic Clubfoot Treated with Posterior Medial-lateral Release. *J Bone Joint Surg Am*. 2013;95-A:e271–8, <http://dx.doi.org/10.2016/jbjs.l.00226>.
 38. Mayet Z, Barnard AC, Birkholtz F. Use of a Ponseti-hex Assisted Triple Arthrodesis: A Case Study of bilateral Neglected Adult - Clubfoot. *Journal of Orthopaedic Case Reports*. 2019;9:85–9, <http://dx.doi.org/10.13107/JOCR.2250-0685.1322>.
 39. Storén H. Operative Treatment of Club-Foot in Older Children and Adults. *Acta Orthopaedica Scandinavica*. 2009;18(1–4):233–65, <http://dx.doi.org/10.3109/17453674908988975>.
 40. Shaefer D, Heftti F. Combined cuboid/cuneiform osteotomy for correction of residual adductus deformity in idiopathic and secondary club feet. *J Bone Joint Surg Br*. 2000;82-B:881–4.
 41. El Hacen MM, Sghair YM, Blha N, Aw A, Trigui M, Né Chekh. Case report: Pied varus équin de l'adulte traité par arthrodèse tibioalcanéenne: à propos de deux cas (3 pieds), *Pan African Medical Journal*. 2018;30:1–6, <http://dx.doi.org/10.11604/pamj.2018.30.222.15297>.
 42. Sanabria-Avila G, Lopez -Ruiz R, Matamoros-Alvarez O. Manejo y seguimiento del Pie Zambo Idiopático en niños mayores de 3 Años por medio del Método de Ponseti. *Rev med de Costa Rica y Centroamérica*. 2010;LXVII:377–84.
 43. Sinha A, Mehtani A, Sud A, Vijay V, Kumar N, Prakash J. Evaluation of Ponseti method in neglected clubfoot. *Indian J Orthop*. 2016;50:529–35.
 44. Kuo KNMD, Smith PAMD. Correcting Residual Deformity Following Clubfoot Releases. *Clin Orthop Relat Res*. 2009;467:1326–33.
 45. Besse JL, Leemrijse T, Thémar-Noel C, Tourné Y. Le pie bot varus équin: traitement chez l'enfant et devenir à l'âge adulte. Congenital club foot: treatment in childhood, outcome and problems in adulthood. *Revue de chirurgie orthopédique*. 2006;92:175–92.
 46. McKay SD, Dolan LA, Morcuende JA. Treatment Results of Late-relapsing Idiopathic Clubfoot Previously Treated With the Ponseti Method. *J. Pediatr Orthop*. 2012;32:406–11.
 47. Holt JB, Oji DE, Yack HY, Morcuende JA. Long-Term Results of Tibialis Anterior Tendon Transfer for Relapsed Idiopathic Clubfoot Treated with the Ponseti Method. A Follow-up of Thirty-seven to Fifty-five Years. *J Bone Joint Surg Am*. 2015;97:47–55.
 48. Nogueira MP, Ey-Batle AM, Alves CG. Is it Possible to Treat Recurrent Clubfoot with the Ponseti Technique After Posteromedial Release? A Preliminary Study. *Clin Orthop Relat Res*. 2009;467:1298–305.
 49. Limpaphayom N, Kerr SJ, Prasongchin P. Idiopathic clubfoot: ten year follow-up after a soft tissue release procedure. *International Orthopaedics (SICOT)*. 2015:81–6.
 50. Digge V, Desai J, Das S. Expanded Age Indication for Ponseti Method for Correction of Congenital Idiopathic Talipes Equinovarus: A Systematic Review. *The Journal of Foot & Ankle Surgery*. 2018;57:155–8.